

Percepatan Penyembuhan Luka oleh Krim Ikan Gabus (*Ophiocephalus striatus*) terhadap Luka Kulit Kelinci secara Histopatologi

(The Acceleration of Wound Healing of Snakehead Fish Cream towards Rabbit's Skin Wound Histopathologically)

ROBERT TUNGADI^{1*}, FAISAL ATTAMIMI², † EVA FIRMINA SABU², EKO NUGRAHA³

¹Departemen Farmasi, Fakultas Ilmu-ilmu Kesehatan dan Keolahragaan, Universitas Negeri
Gorontalo, Jl. Andalas No.44, Gorontalo, Indonesia.

²Fakultas Farmasi, Universitas Hasanuddin, Makassar, Indonesia.

³Fakultas Kedokteran, Universitas Hasanuddin, Makassar, Indonesia.

Diterima 22 Februari 2011, Disetujui 24 Agustus 2011

Abstrak: Tujuan penelitian ini adalah untuk menentukan pengaruh krim yang mengandung berbagai konsentrasi ikan gabus pada waktu penyembuhan luka dan pada histologi kulit dibandingkan dengan kontrol. Sampel penelitian 9 ekor kelinci yang dibagi ke dalam tiga kelompok perlakuan: kelompok I (0.5%), kelompok II (1%), dan kelompok III (2%). Setiap kelinci dalam setiap kelompok dilukai pada dorsal kiri dan kanan seluas 4 cm² dengan menggunakan scalpel steril. Luka pada dorsal kiri dioles dengan krim ikan gabus (menurut konsentrasi dari setiap kelompok) dan pada dorsal kanan dioleskan basis krim sebagai kontrol. Pengamatan dilakukan pada hari ke-3, hari ke-6, dan hari ke-12 melalui pengukuran luas luka dan foto luas luka. Pada hari ke-12, insisi kulit dilakukan pada setiap kelompok untuk pengamatan histopatologi. Data pengamatan dianalisis secara statistik menggunakan program SPSS 15 dengan metode test perulangan. Hasil pengamatan mengindikasikan bahwa kelompok III (2%) mempunyai efek secara signifikan ($p < 0.05$) dalam mempercepat proses penyembuhan luka yang ditandai dengan berkurangnya luas luka setiap hari dan ini dibuktikan dengan pengamatan histopatologi kulit yang menunjukkan konsentrasi 2% dapat memperbaiki jaringan granulasi kulit dengan cepat pada hari ke-12 dibandingkan dengan konsentrasi 0.5% dan 1%. Dapat disimpulkan bahwa penggunaan krim ikan gabus konsentrasi 2% dapat mempercepat proses penyembuhan luka.

Kata kunci: histopatologi, ikan gabus, krim, luka.

Abstract: The aims of the study were to investigate the effect of cream containing various concentrations of snakehead fish on the duration of wound recovery and skin histology as compared to control. Samples of the study were nine rabbits divided into three groups for treatment, i.e. group I (0.5%), group II (1%), and group III (2%). Each rabbit in each group was wounded with scalpel as wide as 4 cm² on the left and right dorsal thigh. Wound on the left dorsal was applied with snakehead fish cream (accordingly to each concentration) and the right dorsal with basic cream as control. The observations were carried out on day 3, day 6 and day 12 by measuring the wound size and taking picture of the wounded area. On the day 12, skin incision were performed on each group to observe histopathology. The data were analyzed statistically by the SPSS 15 program of repeated measures test. The results indicated that group III (2%) had significant effect on wound recovery by decreasing the wound size every day ($p < 0.05$). The results were confirmed by observing the skin histopathology, indicating that cream containing 2% snakehead fish could faster improve the tissue granulation as compared to the 0,5% and 1% concentration. It can be concluded that the application of 2% snakehead fish cream for 12 days can accelerate the wound recovery.

Keywords: cream, histopathology, snakehead fish, wound.

* Penulis korespondensi, Hp. 08124100360
e-mail: rtungadi@yahoo.com

PENDAHULUAN

INDONESIA sebagai suatu Negara kepulauan banyak menghasilkan ikan. Tidak mengherankan apabila ikan merupakan sumber protein hewani yang utama bagi masyarakat Gorontalo. Menurut Dinas Kelautan dan Perikanan konsumsi ikan di Propinsi Gorontalo kurang lebih 42-44 kg/kapita, sedangkan secara Nasional hanya 25 kg/kapita⁽¹⁾.

Salah satu ikan yang mempunyai nilai gizi yang sangat tinggi adalah ikan gabus. Ikan gabus merupakan alternatif lain sebagai sumber protein albumin. Albumin merupakan jenis protein terbanyak di dalam plasma yang mencapai kadar 60% yang bermanfaat untuk pembentukan jaringan sel baru. Di dalam ilmu kedokteran, albumin ini dimanfaatkan untuk mempercepat pemulihan jaringan sel tubuh yang rusak misalnya karena operasi atau pembedahan⁽²⁾.

Ikan gabus merupakan ikan air tawar yang banyak mengandung protein seperti albumin dan asam amino esensial seperti glisin, metionin, isoleusin, triptofan dan lisin. Di samping itu, terdapat asam lemak tak jenuh seperti asam arakidonat dan asam eicosapentanoik dan mineral-mineral seperti vitamin A, Ca, Mg, Cu, Fe, Mn, Ni, Co dan Zn⁽³⁾.

Pada masa krisis saat ini, serum albumin impor yang digunakan sering membebani biaya pasien. Untuk satu kali pembedahan, penggunaan serum ini bisa mencapai tiga kali 100 mL. Dari hasil penelitian Suprayitno, ternyata di dalam ikan gabus atau dikenal secara lokal sebagai ikan haruan ini, mengandung albumin cukup tinggi dibandingkan dengan jenis ikan konsumsi lainnya, seperti ikan lele, nila, mas, gurami, dan sebagainya.

Pemberian terapi albumin dengan ekstrak air ikan gabus secara oral dapat membantu proses penyembuhan luka pascaoperasi lebih cepat. Untuk membuat ekstrak air ikan gabus sebagai penyembuh luka pascaoperasi hanya membutuhkan biaya yang relatif murah dibandingkan dengan menggunakan serum albumin. Selain itu, luka dapat sembuh tiga hari lebih cepat daripada menggunakan tiga botol serum albumin yang harganya sangat mahal. Oleh karena itu, alternatif pemberian ekstrak ikan gabus sangat tepat⁽⁴⁾.

Pada dasarnya pemberian ekstrak air ikan gabus pada pasien kurang disenangi baunya sehingga banyak pasien yang tidak menyukainya. Oleh karena itu, para peneliti sebelumnya sudah membuat dalam bentuk sediaan kapsul yang diminumkan kepada pasien luka pascaoperasi maupun luka bakar dan dari hasil penelitian tersebut diperoleh luka pascaoperasi lebih cepat sembuh dibandingkan menggunakan serum albumin⁽⁵⁾. Oleh karena itu, salah satu alternatif tepat adalah membuat ekstrak air ikan gabus dalam bentuk

sediaan lain.

Krim adalah sediaan semi padat, berupa emulsi kental yang mengandung air tidak kurang dari 60% dan dimaksudkan untuk pemakaian luar. Krim menunjukkan sifat aliran pseudoplastik dan ketika dioleskan nilai alirannya sangat kecil tetapi tidak akan mengalir oleh pengaruh gravitasi. Krim m/a merupakan krim yang baik untuk sistem penghantaran obat, menyenangkan dalam penampilannya dan rasa yang nyaman setelah penggunaan, tidak berminyak dan mudah dicuci⁽⁶⁾.

Kerusakan kulit dapat menimbulkan luka atau kerusakan jaringan secara meluas, dimana pembentukan jaringan baru dapat dibentuk kembali menjadi kesatuan fungsional luka yang kompleks yang ditandai dengan permulaan kesembuhan dari luka. Kejadian ini meliputi migrasi dari sel pada luka, proliferasi dari tipe sel yang berbeda dan perubahan dalam aktivitas sintetik dan aktivitas selular sekretori^(7,8). Asam arakidonat merupakan satu dari asam lemak tak jenuh yang berantai panjang yang paling penting dalam kulit, dan peranan fungsionalnya tergantung sebagian besar pada generasi dari kemampuan biologi yang dihasilkan dari metabolit oksidasi. Eikosanoid dan derivat asam arakidonat bereaksi sebagai mediator inflamasi. Mediator ini merupakan bahan kemotaksis untuk leukosit, merangsang pelebaran pembuluh darah dan menginduksi agregasi platelet. Kelompok eicosanoid terdiri dari prostaglandin, tromboksan, leukotrien dan beberapa berperan dalam proses fisiologi lainnya, proses patologi dan regulator fungsi sel⁽⁹⁾.

Pada penelitian ini dievaluasi aspek histopatologi dan klinik dari penggunaan krim ikan gabus pada kulit pada tiga konsentrasi ekstrak ikan gabus yaitu 0.5%, 1%, dan 2% dengan mengamati kesembuhan luka operasi pada kulit kelinci.

BAHAN DAN METODE

BAHAN. Ikan gabus spesies *Ophiocephalus striatus* sebanyak 7 ekor dibeli dari pasar tradisional dengan ukuran badan dan berat yang seragam dengan berat rata-rata 1 kg/ekor dan umur sekitar 6 bulan sampai 1 tahun.

METODE. Preparasi ekstrak air ikan gabus. Sampel ikan gabus sebanyak 5 kg yang sudah diolah dipotong kecil-kecil sekitar 3 x 3 cm dan dimasukkan ke dalam dandang atau kukusan berisi satu liter air dan di dalamnya sudah disediakan mangkuk tahan panas. Setelah itu dikukus selama beberapa menit dan diatur suhunya 60 °C. Setelah dikukus, diperoleh ekstrak air ikan gabus yang sudah tertampung dalam mangkuk kaca tersebut. Ekstrak air ikan gabus tersebut dimasukkan dalam corong pisah kemudian diekstraksi dengan heksan dengan perbandingan tertentu, dikocok dan dibiarkan hingga membentuk dua lapisan. Lapisan



ekstrak air ditampung sedangkan lapisan cairan heksan dibuang. Kemudian ekstrak air ikan gabus yang diperoleh diuapkan sampai kering dengan menggunakan evaporator vakum dan selanjutnya diperoleh serbuk kering dan ditimbang.

Formulasi krim ekstrak ikan gabus. Ekstrak kering ikan gabus ditimbang dan diformulasi dalam bentuk sediaan krim minyak dalam air dengan cara dibuat emulsi dengan penambahan fase minyak ke dalam fase air sambil diaduk dengan pengaduk elektrik selama 3 menit kemudian didiamkan selama 20 detik kemudian dimixer lagi hingga diperoleh emulsi yang homogen. Tahap ini dilakukan sebanyak tiga kali. Kemudian krim emulsi tersebut dimasukkan ke dalam tube krim 10 g.

Perlakuan kelompok kelinci dengan krim ekstrak ikan gabus. Sembilan kelinci jantan jenis winstar dengan berat 2–2.5 kg digunakan dalam penelitian ini. Tiga kelinci dalam setiap kelompok dipelihara dalam sebuah kandang (0.64 m²) dengan pemberian makanan berupa sayur-sayuran dan wortel. Anestesi lokal subkutan dilakukan dengan lidokain 2% menggunakan teknik *inverted-L* yang diberikan pada semua kelinci. Sembilan kelinci dibagi ke dalam tiga kelompok perlakuan : kelompok I diberikan krim mengandung ekstrak ikan gabus 0.5%, kelompok II (1%), dan kelompok III (2%). Setiap kelinci dalam setiap kelompok dilukai pada dorsal kanan dan kiri seluas 4 cm² dengan menggunakan scalpel untuk membuat luka terbuka. Luka pada dorsal kiri dioles dengan krim ikan gabus (1 g) sesuai konsentrasi masing-masing dan dorsal kanan dengan basis krim sebagai kontrol. Kemudian luka ditutup dengan kasa steril. Setelah prosedur pembedahan, kelinci tersebut diberi makan seperti biasa dan tidak menerima perlakuan obat antibiotik atau obat antiinflamasi.

Luka-luka dibilas dengan larutan NaCl fisiologis setelah hari pengamatan (hari ke-3, hari ke-6 dan hari ke-12) dan dioles kembali dengan krim ikan gabus kemudian ditutup kembali dengan kasa steril sedangkan basis krim dioleskan pada kontrol luka. Prosedur ini diulangi pada hari ke-3, hari ke-6, dan hari ke-12 untuk kelompok I, II dan III secara berturut-turut.

Pengamatan hasil perlakuan dengan krim ekstrak ikan gabus. Pengamatan dilakukan pada hari ke-3, hari ke-6 dan hari ke-12 melalui pengukuran luas luka dan pengambilan foto pada daerah luka. Biopsi kulit diambil pada hari ke-12 dengan cara insisi kulit

yang sudah sembuh dan pengambilan jaringan kulit diambil 1 cm dari setiap margin pada luka yang sudah sembuh. Fragmen dibenamkan dalam larutan buffer formalin. Untuk pengujian histologi, spesimen kulit diproses secara teratur dan ditempelkan pada parafin dengan ketebalan 3 mikron kemudian diwarnai dengan hematoxilin dan eosin^(9,10).

Data yang diperoleh dianalisis secara statistik dengan menggunakan program SPSS 15 dengan menggunakan test pengukuran berulang⁽¹¹⁾.

HASIL DAN PEMBAHASAN

Penelitian ini menggunakan subjek kelinci sebanyak 9 ekor yang dibagi dalam 3 kelompok yaitu kelompok I (krim 0.5%), kelompok II (krim 1%), dan kelompok III (krim 2%). Masing-masing kelompok diperlakukan dengan cara membuat luka dengan luas 2x2 cm menggunakan scalpel steril pada dorsal kiri dan kanan. Luka bagian dorsal kiri dioles krim ikan gabus dan pada dorsal kanan dioles basis krim sebagai kontrol negatif. Setelah itu, diamati dan diukur luas luka pada hari ke-3, ke-6 dan ke-12. Hasil Uji Statistik pada Tabel 1, menunjukkan bahwa ada perbedaan pengaruh pemberian sediaan krim ekstrak air ikan gabus berbagai konsentrasi terhadap luas luka yang menunjukkan proses kesembuhan. Hal ini dapat dilihat pada tabel Anova bahwa semua pemberian krim dengan konsentrasi yang berbeda dapat mereduksi luas luka pada kulit kelinci secara statistik signifikan ($p < 0.05$) dari hasil pengukuran luas luka hari ke-12 (Tabel 2).

Dari hasil Uji Statistik pada Tabel 3, menunjukkan bahwa jangka waktu pemberian krim berpengaruh terhadap luas luka yang sudah mengalami penyembuhan. Ini terlihat dari nilai Signifikansi yang semuanya mendekati 0.00. Selanjutnya terlihat juga bahwa interaksi antara jangka waktu pemberian krim dan konsentrasi sediaan krim yang digunakan juga berpengaruh terhadap luas luka yang sembuh pada taraf signifikansi $\alpha = 5\%$ ($P < 0.05$). Ini berarti bahwa semakin lama pemberian krim ekstrak ikan gabus maka luka semakin cepat sembuh yang ditandai dengan semakin mengecilnya luas luka. Di samping itu, ada interaksi antara jangka waktu pemberian krim dan konsentrasi sediaan krim yang digunakan. Konsentrasi 2% pada sediaan krim mempunyai efek penyembuhan yang paling cepat sesuai lamanya waktu pemberian krim. Ini

Tabel 1. Pengaruh pemberian konsentrasi krim ikan gabus dan kontrol pada daerah luka (test efek antara subjek).

Sumber	Type III jumlah kuadrat	d	kuadrat rata-rata	F	Sig	Partial Eta kuadrat
Kemiringan	396.36	1	396.36	1947.561	0.000	0.994
Konsentrasi	18.96	5	3.793	18.63	0.000	0.886
Kesalahan	2.442	12	0.204			

Pengukuran : Daerah rata-rata luas luka



Tabel 2. Hasil pengukuran daerah luka pada hari ke-12.

Kelinci	Luas Luka Pada Hari Ke-12 (cm ²)					
	kontrol	0.5% (5mg/1g)	kontrol	1% (10mg/1g)	kontrol	2% (20mg/1g)
1	2.7	0.8	3.1	0.7	2.4	0.7
2	3.1	1.5	2.7	1.9	1.7	0.8
3	1.7	1.4	2.6	1.6	0.9	0.5

Tabel 3. Pengaruh waktu pemberian terhadap penyembuhan luka yang diperlakukan dengan krim ekstrak ikan gabus yang dibandingkan dengan kontrol.

Efek	Type III jumlah kuadrat	d	kuadrat rata-rata	F	Sig	Partial Eta kuadrat	
Hari	Pillai's Trace	0.931	73.657 ^a	2.000	11.000	0.000	0.931
	Wilks' Lambda	0.069	73.657 ^a	2.000	11.000	0.000	0.931
	Hotelling's Trace	13.392	73.657 ^a	2.000	11.000	0.000	0.931
	Roy's Largest	13.392	73.657 ^a	2.000	11.000	0.000	0.931
Hari	Pillai's Trace	1.051	2.656	10.000	24.000	0.024	0.525
	Wilks' Lambda	0.171	3.125 ^a	10.000	22.000	0.012	0.587
	Hotelling's Trace	3.562	3.562	10.000	20.000	0.008	0.640
	Roy's Largest	3.151	7.562 ^b	5.000	12.000	0.002	0.759

Keterangan: Data di atas merupakan hasil tes multivarian.
^akeakuratan; ^bF lebih kecil pada taraf signifikansi

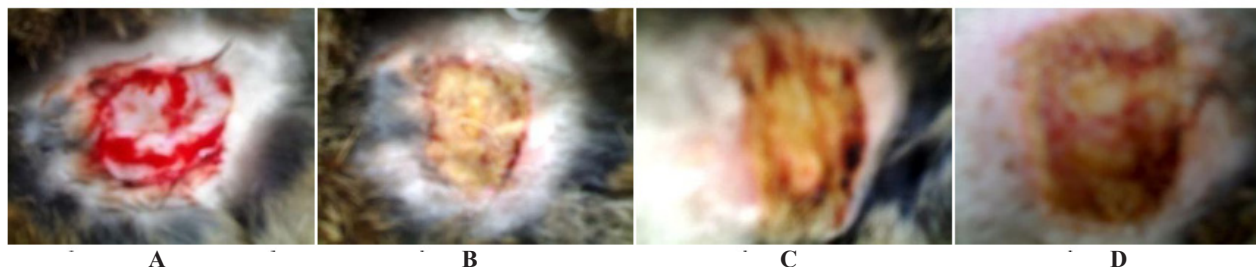Rancangan: kemiringan + konsentrasi
 Rancangan subjek: hari

ditandai pada konsentrasi 2% daerah luka yang diamati lebih cepat sembuh baik secara pengamatan langsung meliputi pengurangan luas luka dan bentuk daerah luka yang mulai kering pada pengamatan hari ke-3, ke-6 dan ke-12 maupun dengan pengamatan histopatologi pada hari ke-12.

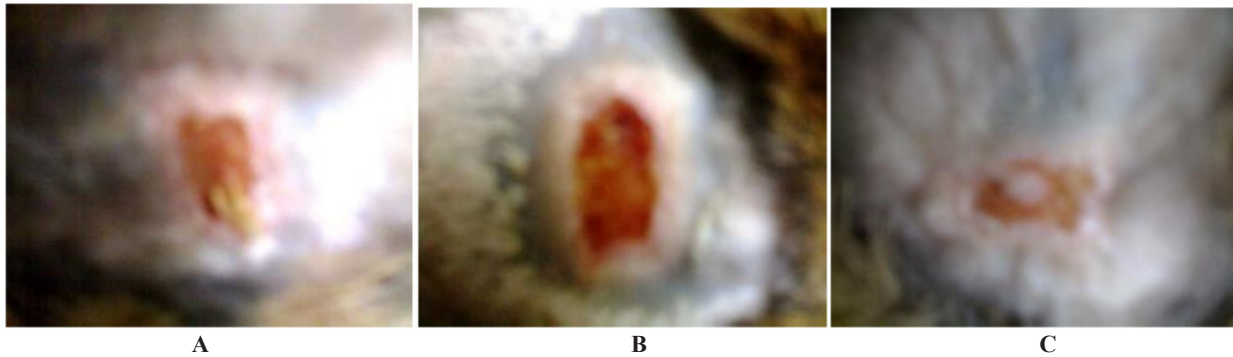Dari hasil foto pengamatan, Setelah insisi kulit pada hari ketiga kelompok kontrol negatif pada semua konsentrasi mengalami hiperemia, nekrosis dan peningkatan jaringan granulasi yang tervascularisasi (Gambar 1A). Sebaliknya untuk kelompok I, II, dan III yang dioleskan krim ekstrak ikan gabus 0.5%, 1%, dan 2% menunjukkan gejala perbaikan jaringan granulasi yang ditandai dengan terbentuknya benang-benang fibrin dan keropeng pada permukaan luka (Gambar 1B, 1C, 1D). Pada hari kedua belas, kelompok kontrol menunjukkan perbaikan daerah luka yang lebih baik dibandingkan hari ke-6. Ini terlihat dengan semakin mengecilnya luas luka tetapi masih tetap daerah luka mengalami inflamasi jaringan pada bagian tengah luka meskipun terjadi pengecilan luas luka pada bagian tepi

dari daerah luka. Sebaliknya untuk kelompok I, II, dan III menunjukkan adanya kemajuan penyembuhan yang cepat khususnya kelompok III (sediaan krim 2%) dibandingkan hari ke-6 yang ditandai dengan semakin mengecilnya luas luka (luka sudah kering) dan pada daerah luka yang sembuh sudah ditumbuhi rambut (Gambar 2A, 2B, 2C).

Dari gambaran histopatologi pada semua konsentrasi sediaan krim dan kontrol menunjukkan adanya perbedaan histologi kulit yang terbentuk antara penggunaan ekstrak air ikan gabus dan kontrol yang tidak diberikan ekstrak air ikan gabus. Pada pemeriksaan histologi dilakukan pengambilan kulit yang sudah sembuh pada hari ke-12 untuk satu ekor kelinci pada masing-masing kelompok. Sedangkan pengambilan kulit kelinci sebagai kontrol negatif hanya dilakukan satu kelompok pada satu ekor kelinci. Ini diasumsikan bahwa semua kulit kelinci dianggap mempunyai gen yang sama. Hal ini dilakukan karena pertimbangan biaya dan dari hasil pengamatan foto juga dapat dilihat kelompok kontrol mempunyai daya penyembuhan yang



Gambar 1. Luka perlakuan pada hari ke-3 untuk kelompok kontrol (A), kelompok dengan pemberian krim 0.5% (B), 1% (C), dan 2% (D).



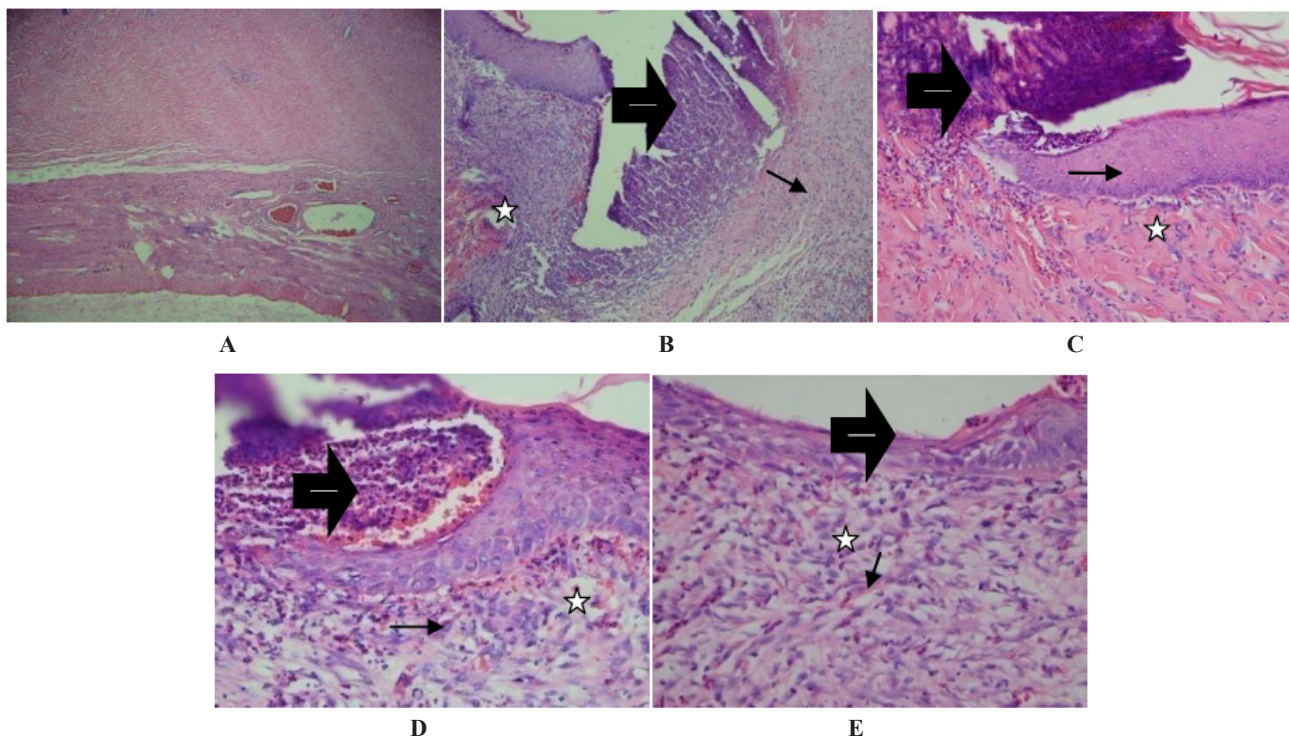
Gambar 2. Luka perlakuan pada hari ke-12 untuk kelompok dengan pemberian krim 0.5% (A), 1% (B), dan 2% (C).

lambat dari semua konsentrasi meskipun ada beberapa kelinci terjadi reduksi pada daerah luka tetapi masih tetap terjadi inflamasi yang ditandai dengan masih adanya darah dan pada bagian tengah luka masih belum sembuh.

Dari evaluasi histologi pada hari ke-12 menunjukkan bahwa pada kontrol negatif (Gambar 3B) memperlihatkan jaringan granulasi yang inflamasi dan nekrosis disekitar tepi insisi. Ini dapat dilihat dengan masih kurangnya sel darah merah, sel limfosit dan sel fibroblast dalam sel matriks ekstraselular. Tingkat penyembuhan luka masih membutuhkan waktu yang lama kurang lebih 7-14 hari. Pada konsentrasi sediaan krim 0.5% memberikan gambaran awal penyembuhan luka (Gambar 3C). Dimana jaringan granulasi baru mulai terbentuk yang

disusun oleh sel darah merah, sel limfosit dan sel fibroblast. Ketiga sel ini memegang peranan penting dalam proses penyembuhan luka.

Pada konsentrasi sediaan krim 1% (Gambar 3D) memberikan gambaran sudah terbentuk jaringan granulasi baru dengan adanya hiperplasia epidermis yang kuat meskipun masih ada sedikit jaringan granulasi yang mengalami inflamasi berbentuk keropeng yang akan lepas dari kulit dengan sendirinya. Selanjutnya sel fibroblast memperlihatkan aktivitas yang tinggi pada sintesis dan infiltrasi inflamasi yang ringan dalam jaringan subepidermis kemudian berlanjut ke daerah transisi antara kulit dan jaringan parut luka. Dimana tingkat kepadatan matriks ekstraselular pada lapisan dermis sudah semakin padat yang berisi sel darah merah,



- ➡ : daerah epitelisasi, epitelium hiperplasia and substansi dasar jaringan konektif
- ➔ : jaringan konektif menunjukkan fibroblast aktif dan beberapa sel polimorf nuklear
- ☆ : jaringan konektif dalam proses pembentukan jaringan baru

Gambar 3. Histologi kulit normal (A), kulit kelompok kontrol (B), dan kelompok perlakuan yang mendapatkan krim 0.5% (C), 1% (D), dan 2% (E).



sel limfosit dan sel fibroblast. Ini menandakan proses penyembuhan luka semakin membaik dibandingkan pada konsentrasi 0.5% dan kontrol. Pada konsentrasi sediaan krim 2% (Gambar 3E) menunjukkan proses kesembuhan dimana jaringan granulasi baru sudah membentuk lapisan epidermis yang normal dan tingkat kepadatan matriks ekstraselular semakin padat dan pada lapisan dermis terisi banyak sel darah merah, sel limfosit, sel fibroblast, sel inti fibroblast dan serabut-serabut kolagen. Ini memperlihatkan daerah epitelisasi dari lapisan kulit dan jaringan penghubung yang infiltrasi dengan leukosit polimorfonukleus. Luka yang diperlakukan dengan ekstrak air ikan gabus dengan konsentrasi 2% memperlihatkan total lapisan epitel dan jaringan konektif sangat aktif pada sel fibroblast dalam sintesis matriks ekstraselular khususnya serabut kolagen.

Semua komponen biokimia dari ikan gabus dapat meningkatkan proses penyembuhan luka pada kulit⁽¹²⁾. Asam arakidonat dan asam eicosapentanoik merupakan mediator kuat pro inflamasi yang menyebabkan migrasi dari granulosit dan makrofag yang memegang peranan penting dalam pembentukan jaringan granulasi baru. Asam arakidonat sebagai prekursor dari prostaglandin memainkan peranan penting dalam penyembuhan luka dengan cara meningkatkan sintesis prostaglandin⁽²⁾.

Dalam luka, epitelisasi terjadi setelah pertumbuhan dari jaringan granulasi yang inflamasi, dimana juga dibentuk ketika proses perbaikan dari jaringan konektif yang dikarakterisasi melalui sintesis dan penguraian hasil sel fibroblas yang dapat dibagi ke dalam 3 fase yaitu: (a) mobilisasi sel dan proliferasi, (b) sintesis dan penguraian produk kolagen, glikosaminoglikan dan matriks ekstraselular dan (c) pengaturan akhir atau perubahan bentuk dari luka parut^(8,13).

Dari hasil uji statistik dapat disimpulkan bahwa sediaan krim konsentrasi 2% merupakan konsentrasi yang efektif dalam mempercepat proses penyembuhan luka. Hal ini dapat dijelaskan secara biologi dan biokimia dari asam arakidonat yang dimetabolisme melalui jalur 5-lipoksigenase dan jalur siklooksigenase dalam leukotrien (LTB₄, LTC₄ dan LTD₄), prostaglandin (PGE₂, PGF₂, PGD₂ dan PGI₂) dan tromboksan A₂ oleh sel-sel polimorfonukleus. Substansi ini dihasilkan oleh asam arakidonat yang mempunyai sifat inflamasi yang dapat merangsang vaskularisasi baru secara lokal, migrasi sel, proliferasi dan diferensiasi fibroblast seperti sintesis matriks ekstraselular^(9,14).

Pada daerah kontraksi luka, sel-sel miofibroblast mempunyai peranan penting dalam menutup luka dari tepi menuju pusat luka. Dimana hal ini dapat dilihat pada sediaan krim 2% yang mengindikasikan pentingnya sitokin dan faktor-faktor pertumbuhan sel dalam proses penyembuhan luka. Beberapa faktor ini seperti faktor

pertumbuhan epidermis (EGF), faktor pertumbuhan dasar fibroblas (bFGF), faktor pertumbuhan platelet (PDGF), faktor pertumbuhan transforming alfa (TGF- α) dan interleukin-6 (IL-6) yang merupakan sitokin yang merangsang proliferasi keratinosit. Penggunaan topikal sediaan krim ekstrak air ikan gabus dalam mempercepat proses penyembuhan luka diperkirakan berasal dari bFGF, PDGF dan TGF- α dalam luka yang tidak hanya memudahkan migrasi monosit, neutrofil, makrofag dan fibroblas tetapi juga merangsang proliferasi dari jaringan granulasi^(9,15,16).

KESIMPULAN

Pemberian krim ekstrak ikan gabus 2% menunjukkan hasil yang signifikan ($\alpha = 5\%$) dapat mempercepat proses penyembuhan luka pascaoperasi pada kulit kelinci yang dibuktikan dengan pemeriksaan histopatologi dan pengurangan luas luka yang sembuh dibandingkan dengan krim kontrol dan krim ekstrak ikan gabus 0.5% dan 1%.

DAFTAR PUSTAKA

- Suprayitno E. The Potency of Albumin Serum from snakehead fish (*Ophiocephalus striatus*). Malang: Faculty of Fishery. Brawijaya University; 2003.
- Manan A, Haruan A. "Fresh Water" Wound Healer. Malaysia: University of Putra Malaysia; 2006.
- Baie SH, Sheikh KA. The wound healing properties of *Channa striatus*-cetrimide cream – tensile strength measurement. *J Ethno-Pharmacol* 2000b; 71: 93-100.
- Taslim AN, Hadju V, Attamimi F, Tawali A, Saifuddin S. The Report of Snakehead Fish Research. Food, Nutrient, and Health Research Center. Makassar: Hasanuddin University; 2005.
- Ode S. The Giving Influence of the Snakehead Fish capsule on Albumin Level and nutrient status of ODHA Patient in Wahidin Sudirohusodo Hospital. The Postgraduate Program. Makassar: Hasanuddin University. Makassar; 2007.
- Direktorat Jenderal Pengawasan Obat dan Makanan. Farmakope Indonesia. Edisi IV. Jakarta: Departemen Kesehatan Republik Indonesia; 1995.
- Raghow R. The role of extracellular matrix in post-inflammatory wound healing and fibrosis. *FASEB J*. 2000. 8: 823-31.
- Declair V. The importance of growth factors in wound healing. *Ostomy/ Wound Management*. 2000; 45: 64-72.
- Romero S, Peixoto, Christina. The Effect of Topical Application of Sunflower-Seed Oil on Open Wound Healing in Lambs. *Journal Medicine*. 2004. 19(3): 196-209.
- Martin P and Leibovich. Inflammatory cells during wound repair the good, the bad and the ugly. *Trends in Cell Biology*. 2005. 15(11), 599-607.
- Montgomery DC. Design and Analysis of Experiments. The Fifth Edition. Arizona State University. John Wiley



Vol 9, 2011

Jurnal Ilmu Kefarmasian Indonesia 97

- & Sons Inc. New York; 2001.
12. Baie SH, Sheikh KA. The wound healing properties of *Channa striatus*-cetrimide cream-wound contraction and glycosaminoglycan measurement. *J Ethno-Pharmacol.* 2000a; 73:15-30.
 13. Santoro MM and Gandino G. Cellular and Molecular Facets of Keratinocyte Reepithelization during Wound Healing. *Experimental Cell Research.* 2005. 304(1), 274-86.
 14. Effendi C, Wilfred M. *Bailey's Textbook of Histology.* College of Physicians & Surgeons. Columbia University. The fifteenth Edition. The Williams & Wilkins Company. USA; 2003.
 15. Datta HS, Wound Healing Activity of Topical Application Forms Based On Ayurveda. *The Oxford Journal. eCAM Advance Access Published.* 2009. 1-10.
 16. Cavallo J. The Study of Amino Acids, Albumin, Zinc Mineral Profiles on snakehead fish (*Ophiocephalus streatus*) and Tomang fish. Malang: Faculty of Fishery. Brawijaya University; 1998.

